

EXPERIENCIA DEL GRUPO DE TRABAJO DEL HOSPITAL JUAN A. FERNÁNDEZ EN LA INVESTIGACIÓN DEL GANGLIO CENTINELA EN CÁNCER DE MAMA

Ignacio Conde,* Rosana Buffa,* Guillermo Agejas,* Marcela Yoshida,* Ángeles Nico,**
Sabrina Barchuk,*** Daniel Allemand,**** Aníbal Núñez De Pierro *****

RESUMEN

Objetivo

Presentar la experiencia en ganglio centinela (GC) en cáncer de mama del grupo de trabajo del Hospital Juan A. Fernández.

Material y métodos

Estudio retrospectivo de 509 pacientes operadas por cáncer de mama estadios iniciales, incluyendo los carcinomas in situ, en las cuales se realizó la biopsia del GC y linfadenectomía axilar (LA) en los casos con GC comprometidos. Para la identificación del GC se utilizó la técnica combinada (azul y tecnecio 99). Se utilizó la impronta citológica para el examen intraoperatorio y la tinción con hematoxilina-eosina (HE) para el examen diferido. La inmunohistoquímica (IHQ) se realizó en caso de duda diagnóstica. Se realizó LA en los casos en los que no se halló el GC y en los casos de GC positivo en el estudio diferido.

Resultados

La tasa de detección del GC fue 97%. Se encontró compromiso tumoral en el 22% de los casos. En las pacientes con GC positivo se halló un 45,8% de ganglios no centinela comprometidos. La sensibilidad de la impronta intraoperatoria fue 84,4%. La curva ROC de la impronta intraoperatoria muestra un área bajo la curva de 0,915. Hubo una recaída axilar con GC negativo (0,20%) con una media de seguimiento de 36 meses.

Conclusión

La impronta intraoperatoria es un método confiable para el diagnóstico de GC. La biopsia de GC es una técnica que permite estadificar el compromiso axilar de forma segura, con adecuado control local de la axila y baja tasa de recurrencia axilar, similar a la obtenida con LA axilar convencional.

Palabras clave

Cáncer de mama. Técnica ganglio centinela. Recaída axilar. Ganglio no centinela.

* Servicio de Patología Mamaria, Hospital J. A. Fernández.
** Instructora de Residentes de Ginecología, Hospital. J. A. Fernández.
*** Residente Posbásica en Mastología, Hospital J. A. Fernández.
**** Jefe de Unidad del Servicio de Ginecología, Hospital J. A. Fernández.
***** Jefe de División del Servicio de Ginecología, Hospital J. A. Fernández.
Correo electrónico para el Dr. Ignacio M. Conde: conde.ignacio@gmail.com

SUMMARY

Objective

To report our experience in sentinel node (SLN) in breast cancer at working group of the Hospital Juan A. Fernandez.

Material and methods

A retrospective study of 509 patients operated for early stage breast cancer, including carcinoma in situ, which was performed in the SN biopsy and axillary lymphadenectomy (LA), in cases with SLN committed. For the identification of SN combined technique was used (blue and technetium 99). We used the imprint cytology for intraoperative examination and hematoxylin-eosin (HE) for deferred examination. Immunohistochemistry (IHC) was performed in cases of diagnostic doubt. Axillary lymphadenectomy was carried out in cases in which there was not found the SN and in cases with SN deferred positive test.

Results

The detection rate of SLN was 97%. Tumor involvement was found in 22% of cases. In patients with positive SLN was found 45.8% of non-sentinel lymph committed. The sensitivity was 84.4% intraoperative imprint. The ROC curve of intraoperative imprint shows an area under the curve 0.915. There was a negative SLN axillary relapse (0.20%) with a mean follow up of 36 months.

Conclusion

Intraoperative imprint is a reliable method for the diagnosis of SLN. SLN biopsy is a technique for axillary staging commitment safely with adequate local control of the axilla and axillary low recurrence rate similar to that obtained with conventional axillary lymphadenectomy.

Key words

Breast cancer. Sentinel node technique. Axillary relapsed. Nonsentinel node.

INTRODUCCIÓN

La evaluación y estadificación axilar en pacientes con cáncer de mama aporta la información necesaria para realizar tratamientos sistémicos y conocer el pronóstico de la enfermedad. El pronóstico está en relación con el número de ganglios comprometidos, afectando el intervalo libre de enfermedad como la sobrevida global.^{1,2} El estado de los ganglios axilares es el factor de pronóstico más importante en los estadios iniciales del cáncer de mama.³

La estadificación quirúrgica continúa siendo el *gold estándar* y la biopsia del ganglio centinela (GC) se ha convertido en la mejor alternativa al vaciamiento axilar convencional en los estadios iniciales del cáncer de mama. El procedimiento se basa en la identificación del ganglio centinela, que sería el sitio primario de drenaje

del tumor,⁴ y si este ganglio no está comprometido por la enfermedad, uno puede presuponer que el compromiso del resto de los ganglios es muy bajo, 5-7% en manos experimentadas.⁵ La sensibilidad, especificidad y la eficacia, fue validada tanto en estudios internacionales⁵⁻⁹ como nacionales.¹⁰⁻¹³ El éxito del procedimiento está en relación a una adecuada curva de aprendizaje. La utilización de técnicas de inmunohistoquímica ha facilitado la identificación de micrometástasis, y por lo tanto aumentó el porcentaje de compromiso axilar.¹⁴ La biopsia del ganglio centinela es un método muy efectivo, práctico y seguro, en la estadificación del compromiso axilar, con una tasa muy baja de morbilidad quirúrgica.¹⁵

El objetivo del trabajo es presentar la experiencia en GC del grupo de trabajo del Hospital

Juan A. Fernández desde el año 1999 a la actualidad.

Se describirá la experiencia en la tasa de detección del GC, sensibilidad, especificidad, poderes de predicción y razón de verosimilitud de la impronta intraoperatoria del GC, la correlación del mismo y tipo de metástasis con el resto de la axila, y la tasa de recaída axilar en pacientes operadas de cáncer de mama estadio inicial.

MATERIAL Y MÉTODOS

Se evaluaron retrospectivamente las historias clínicas de las pacientes operadas por carcinoma in situ y cáncer de mama estadio I y II, en las cuales se realizó la técnica de GC, del grupo de trabajo del Servicio de Ginecología, Sector Patología Mamaria, del Hospital Juan A. Fernández desde junio de 1999 hasta junio de 2012.

Se realizaron 509 procedimientos (GC). La curva de aprendizaje institucional se conformó con un mínimo de 54 casos.

Se incluyeron las pacientes con diagnóstico de carcinoma in situ extenso, con diagnóstico de microinvasión o que fueron a mastectomía, en las cuales se realizó la biopsia del ganglio centinela.

Técnica de ganglio centinela

Para la identificación del GC se utilizó el método combinado con azul patente y radiotrazador marcado con tecnecio 99.

El día previo a la cirugía se efectuó la inyección periareolar del trazador radioactivo (coloide de gelatina de colágeno o partículas de coloide de albúmina marcada con Tc 99). Se realizan con una jeringa de 1 cm tres habones con una dosis de 10 mCi. Se realiza la linfocentellografía y se marca la piel en el sitio teórico del GC.

Aproximadamente 10 minutos antes de la cirugía, se inyecta entre 2 y 3 cm³ de azul patente al 1% a nivel subcutáneo periareolar y se realiza un suave masaje en el sitio de la inyección.

Carcinoma infiltrante	440 (89,0%)
Carcinoma in situ	54 (11,0%)
Tamaño tumoral patológico	
T0	65 (13,2%)
T1a	55 (11,2%)
T1b	109 (22,0%)
T1c	177 (35,8%)
T2	77 (15,6%)
T3	11 (2,2%)
Tipo histológico	
Ductal infiltrante	254 (51,4%)
Ductal infiltrante + IS	97 (19,6%)
Lobulillar infiltrante	34 (6,9%)
Lobulillar infiltrante + IS	10 (2,0%)
Ductal in situ	32 (6,6%)
Ductal in situ + microinvasión	20 (4,0%)
Tubular	17 (3,5%)
Mucinoso	6 (1,2%)
Papilar	6 (1,2%)
Medular	3 (0,6%)
Paget + ductal infiltrante	3 (0,6%)
Mucoide	2 (0,4%)
Apocrino	1 (0,2%)
Adenoide quístico	1 (0,2%)
Anaplásico	1 (0,2%)
Células pequeñas	1 (0,2%)
Coloide	1 (0,2%)
Cribiforme	1 (0,2%)
Neuroendocrino	1 (0,2%)
Oculto	1 (0,2%)
Túbulo acinar	1 (0,2%)
Paget + IS	1 (0,2%)
Grado histológico	
I	67 (15,2%)
II	174 (39,6%)
III	199 (45,2%)
Receptores hormonales	
• Estrógeno positivo, progesterona positivo	416 (84,2%)
• Estrógeno negativo, progesterona negativo	55 (11,1%)
• Estrógeno positivo, progesterona negativo	22 (4,5%)
• Estrógeno negativo, progesterona positivo	1 (0,2%)
HER2/neu (carcinomas infiltrantes)	
Negativo	253 (57,5%)
positivo	43 (9,7%)
No realizados	144 (32,7%)

Tabla I. Características clínicas y anatomopatológicas.

	Casos	Porcentaje	95% IC
Micrometástasis	25	22,94%	15,4-32,0
Macrometástasis	82	75,23%	66,0-83,0
Células tumorales aisladas	2	1,83%	0,2-6,5

Tabla II. Distribución de frecuencias relativas de los diferentes tipos de compromiso ganglionar hallados en 109 pacientes.

La investigación del GC se realizó mediante una incisión a nivel del borde inferior del implante del vello axilar, perpendicular al borde externo del músculo pectoral mayor. Se consideró GC a aquel que haya captado el colorante y/o el radiocoloide, y/o a aquél cuyo conducto aferente muestra tinción, y/o el/los ganglios con una emisión radioactiva 2 a 3 veces superior a la basal, y/o todo ganglio palpable durante la exploración digital intraoperatoria.¹⁶ Como método para la evaluación intraoperatoria se utilizó la impronta citológica con todo el ganglio seccionado en lonjas de 2 mm y coloración con toluidina. Posteriormente se fijaron con formol al 10% para el estudio diferido con hematoxilina-eosina y técnicas de inmunohistoquímica en los casos dudosos.

Se realizó la linfadenectomía axilar (LA) en los casos en los que no se halló el GC o si fue positivo, tanto en el estudio intraoperatorio como en el diferido.

Almacenamiento y procesamiento estadístico

Los datos fueron volcados en una base de datos (Microsoft Excel 2010), luego fueron analizados empleando el paquete estadístico (Medcalc v12.3 y Epidat 3.1). Para todas las variables se estableció su distribución de frecuencias y/o

porcentajes con relación al total de casos. Para aquellas medidas en escala ordinal o superior, se computaron las siguientes estadísticas: número de casos, valor mínimo hallado, valor máximo hallado, media aritmética, desvío típico y error típico. Cuando fue necesario, se realizaron como pruebas de estimación de valores de cribaje (sensibilidad, especificidad, valores de predicción, razones de versosimilitud) y los intervalos de confianza del 95%, siendo el nivel de significación establecido en $\alpha = 0,05$.

RESULTADOS

Se evaluaron 509 pacientes en el período comprendido entre junio de 1999 y junio de 2012. La edad promedio de las pacientes fue de 58 años (rango 20 a 89 años).

Se realizaron 472 cirugías conservadoras (92,7%) y 37 mastectomías (7,2%). En los carcinomas invasivos, el tamaño tumoral promedio fue 16,5 mm (4,9-28,1).

Se encontró el GC en 494 casos, siendo la tasa de detección del 97%. La mediana de ganglios obtenidos por procedimiento fue 2 (rango 1-6).

En la Tabla I se describen las características clínicas y patológicas de las pacientes estudiadas.

Metástasis	Casos	Ganglios no centinela positivos	Porcentaje	95% IC
Macrometástasis	82	47	57,3%	45,87-68,21
Micrometástasis	25	3	12,0%	2,47-31,26

Tabla III. Relación en el tipo de metástasis en el ganglio centinela y el ganglio no centinela positivos.

Impronta intraoperatoria de ganglio centinela	Biopsia diferida de ganglio centinela		Total
	Positiva	N egativa	
Positiva	92	5 (FP)	97
Negativa	17 (FN)	380	397
Total	109	385	494

Tabla IV. Comparación entre diagnóstico de impronta intraoperatoria de ganglio centinela con diagnóstico de biopsia diferida.

De los 440 casos de carcinoma infiltrante, 109 casos (24%) mostraron compromiso tumoral en el ganglio centinela (Tabla II). En ningún caso de CDIS el GC fue positivo.

Entre los 109 casos de ganglio centinela positivo se halló un 45,8% (95% IC: 36,2-55,7) de ganglios no centinela comprometidos. Se analizó el estado del resto de la axila con relación al tipo de metástasis del GC. En el 57,3% de los casos de macrometástasis (47/82) hubo ganglios no centinela comprometidos. En el caso de las micrometástasis se observó un 12,0% (3/25) con ganglio no centinela comprometido (Tabla III).

Con relación a los resultados de la impronta intraoperatoria de ganglio centinela, en la Ta-

bla IV se describen los resultados hallados. La sensibilidad de la impronta fue 84,4% (95% IC: 76,2- 90,7) y la especificidad fue 98,7% (95% IC: 97,0-99,6).

En la impronta intraoperatoria 17 casos fueron falsos negativos, resultando una tasa de falsos negativo de 15,6%. De las 17 pacientes 9 casos (52,9%) correspondieron a macrometástasis, 6 casos (35,3%) a micrometástasis y 2 casos (11,8%) a células tumorales aisladas (CTA).

Se realizó la linfadenectomía axilar en un segundo tiempo en todos los casos de macrometástasis, encontrándose compromiso de ganglios no centinela en 4 casos (4/9). Lo mismo se realizó en 5 de los 6 casos de micrometástasis,

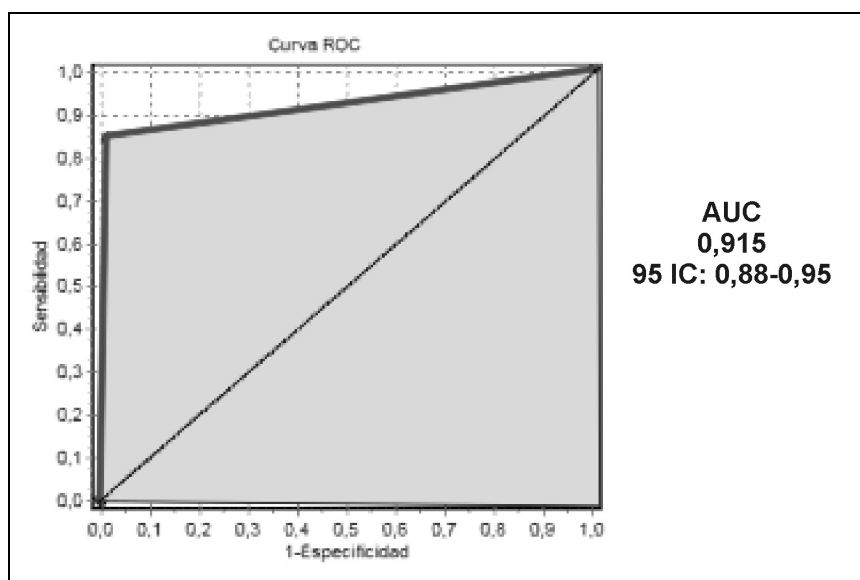


Figura 1. Curva ROC de impronta intraoperatoria de ganglio centinela. Área bajo la curva 0,915 (95% IC: 0,88-0,95).

hallándose en 1 caso (1/5) otro ganglio no centinela comprometido. Este único caso con micrometástasis que no se sometió a linfadenectomía axilar, fue una paciente de 70 años con un carcinoma ductal infiltrante de 2 cm, GH1, con receptores de estrógeno y progesterona positivos, HER2/neu negativo, y 1 GC positivo de 4 GC evaluados. Hasta la fecha, la paciente permanece sin recaída local ni a distancia con una sobrevida libre de enfermedad de 21,8 meses.

Hubo sólo 2 casos de células tumorales aisladas, y en ninguno se realizó linfadenectomía axilar.

Los valores de predicción positivo y negativo tuvieron como resultado 94,8% (95% IC: 88,4-98,3) y 95,7% (95% IC: 93,2-97,5), respectivamente. La razón de verosimilitud positiva (*likelihood ratio*) fue 65 (95% IC: 27,1-indet.) y la razón de verosimilitud negativa fue 0,16 (95% IC: 0,10-0,24).

En la Figura 1 se representa la curva ROC-AUC de la utilidad diagnóstica de la impronta intraoperatoria de ganglio centinela.

Con una media de seguimiento de 36 meses (1-145 meses), se registró un único caso de recaída axilar a los 25 meses de la cirugía con ganglio centinela negativo (tasa de recaída: 0,20%; 95% IC: 0,003-1,120).

DISCUSIÓN

La tasa de detección del GC del 97% fue satisfactoria y comparable con la descripta en la literatura internacional^{6,9} y nacional.¹⁰⁻¹² Esta alta tasa de detección puede estar favorecida por la utilización de la técnica combinada (azul y *gamma probe*) como sugiere la bibliografía,¹⁷ aunque hay estudios con una sola técnica con resultados comparables.¹⁸

El promedio de GC por cirugía fue 2 (rango 1-6), similar al publicado en el metaanálisis de Kim T.⁹ de 1,92 (rango 1-4).

Varios trabajos han reportado que la impronta citológica es un método eficaz de estudio

intraoperatorio del GC, con sensibilidad y especificidad del 73%-96% y 100%, respectivamente.^{19,20} Un metaanálisis²¹ que evaluó la impronta intraoperatoria informó una sensibilidad del 65% (34%-95%), con una sensibilidad para las macro- y micrometástasis del 71% (70%-90%) y 22% (5%-57%), respectivamente, pero incluye una evidente heterogeneidad de trabajos. La sensibilidad en nuestra serie fue 84,4% y la especificidad 98,7%. La tasa de falsos negativo fue 15,6% y casi la mitad de los casos, el 47% (8/17) correspondió a micrometástasis y células tumorales aisladas. La razón de verosimilitud positiva (*likelihood ratio*) fue 65 (95% IC: 27,1-indet.) y la razón de verosimilitud negativa fue 0,16 (95% IC: 0,10-0,24), lo que demuestra, como se observa en la curva ROC con un área bajo la curva de 0,915, que la impronta intraoperatoria resultó un método confiable de diagnóstico de ganglio centinela.

Del total de pacientes con ganglio centinela positivo se encontró un 45,8% (95% IC: 36,2-55,7) de metástasis en el resto de la axila. Este porcentaje fue similar al publicado en diferentes trabajos, sin diferencias estadísticamente significativas.^{9,13,22,23} Teniendo en cuenta el tipo de metástasis en el GC, el compromiso del resto de la axila varió según diferentes autores entre 48-50% para macrometástasis,^{9,22,23} en cambio para las micrometástasis el porcentaje es más variado, de un 13% a un 30% (promedio 20%).^{13,23,24} En nuestra población, la proporción de ganglios no centinela comprometidos en caso de las micrometástasis fue 12% (95% IC: 2,47-31,26). Esta baja proporción podría corresponder para micrometástasis menores a 1 mm, donde Viale²⁰ encuentra una proporción del 16,4%. Según Viale las pacientes con sólo un GC positivo con CTA o con micrometástasis y sin invasión linfovascular, son las que tienen menor riesgo de metástasis en el resto de la axila. Algunos estudios retrospectivos^{22,25} parecían demostrar que las pacientes con micrometástasis evolucionaban peor. El trabajo de De Boer

publicado en el 2009,²⁶ muestra una disminución de la sobrevida libre de enfermedad a 5 años en pacientes con CTA y micrometástasis que no recibieron terapia adyuvante, pero no para aquellas que recibieron terapia adyuvante. No se demostró diferencia en sobrevida global. Sin embargo, N. Hansen presentó otro trabajo retrospectivo sobre el impacto de las micrometástasis en la sobrevida, en el cual se incluyeron 790 pacientes con un seguimiento de 8 años, y no mostró diferencias entre pacientes con ganglios negativos, CTA y micrometástasis; pero un significativo número de pacientes con GC negativo y micrometástasis recibieron tratamiento adyuvante.²⁷

Después de la actualización de los resultados del NSABP B-32²⁸ a 8 años y de Veronesi²⁹ a 10 años, está claro que en pacientes con GC negativo la linfadenectomía axilar no mejora la sobrevida ni el control regional, sin diferencias en el tiempo libre de enfermedad ni en la sobrevida global (SG).

La publicación de estudios prospectivos *randomizados* como el ACOSOG Z001030 indica que las pacientes con micrometástasis en GC detectadas por hematoxilina-eosina tienen una SG del 93% y las micrometástasis detectadas por inmunohistoquímica no impactan en la sobrevida global. Conclusiones similares mostró el estudio IBCSG 23-0131.

Incluso resultados del ACOZOG Z-001132 sugieren que en un grupo seleccionado de pacientes con GC positivo se podría evitar la linfadenectomía axilar con una sobrevida libre de enfermedad a 5 años (83,9% GC *versus* 82,2% en LA), sobrevida global a 5 años (92,5% GC *versus* 91,8% en LA) y tasa de recurrencias locales (2,8% GC *versus* 4,1% LA) sin diferencias estadísticamente significativas.

Sólo una de 494 pacientes presentó una recaída axilar (ganglio centinela negativo, a los 25 meses de la cirugía). Esta baja tasa del 0,2% coincide con la publicada en el metaanálisis de van der Ploeg, que informó una tasa de recaída

axilar en pacientes con GC negativo del 0,3%, con una media de seguimiento de 34 meses³³ y con la tasa publicada por D. N. Krag del NSABP B-32 (0,7%) y Veronesi (0,6%) en el 2010.

CONCLUSIÓN

La tasa de detección del GC (97%) fue satisfactoria, y el porcentaje de compromiso tumoral en el GC fue 24%. Ambos valores son similares a los descriptos en la literatura.

Cuando el GC fue positivo, el porcentaje de metástasis en el resto de la axila (45,8%) fue similar al publicado en diferentes trabajos.

Teniendo en cuenta el tipo de metástasis en el GC, el compromiso en ganglios no centinela fue 57,3% para macrometástasis y 12,0% para micrometástasis.

La sensibilidad, el valor de predicción negativo, las razones de verosimilitud y curva ROC-AUC obtenidos, demuestran que la impronta intraoperatoria es un método confiable para el diagnóstico de compromiso de ganglio centinela. La biopsia del ganglio centinela es una técnica que permitió estadificar el compromiso axilar de forma segura con adecuado control local de la axila y baja tasa de recurrencia axilar, similar a la obtenida con la linfadenectomía axilar convencional.

REFERENCIAS

1. Fisher ER, Saas R, Fisher B. Pathologic findings from the national surgical adjuvant project. Discriminants for tenth year treatment failure. *Cancer* 1984; 53: 712-23.
2. Carter CL, Allen C, Henson DE, et al. Relation of tumor size, lymph node status and survival in 24.740 breast cancer cases. *Cancer* 1989; 63(1): 181-7.
3. Lyman GH, Giuliano AE, Somerfield MR, et al. American Society of Clinical Oncology Guideline recommendations for sentinel lymph node biopsy in early stage breast cancer. *J Clin Oncol* 2005; 23: 7703-20.
4. Cabanas RM. An approach for the treatment of penile carcinoma. *Cancer* 1977; 39: 456-466.

5. Krag DN, Ashikaga T, Harlow SP, et al. Development of sentinel node targeting technique in breast cancer patients. *Breast J* 1998; 4: 67-74.
6. Krag DN, Anderson SJ, Julien TB, et al. Technical outcomes of sentinel-lymph-node resection and conventional axillary-lymph-node dissection in patients with clinically node-negative breast cancer: results from the NSABP B-32 randomized phase III trial. *Lancet Oncol* 2007; 8: 881-888.
7. Veronesi U, Paganelli G, Viale G, et al. A randomized comparison of sentinel-node biopsy with routine axillary dissection in breast cancer. *N Engl J Med* 2003; 349: 546-553.
8. Mansel RE, Fallowfield I, Kissin M, et al. Randomized multicenter trial of sentinel node biopsy versus standard axillary treatment in operable breast cancer: the ALMANAC trial. *J Natl Cancer Inst* 2006; 98: 599-609.
9. Kim T, Giuliano AE, Lyman GH. Lymphatic mapping and sentinel lymph node biopsy in early-stage breast carcinoma: a metaanalysis. *Cancer* 2006; 106: 4-16.
10. Barbera LA. Análisis de la experiencia de cinco centros nacionales: 860 casos de ganglio centinela en cáncer de mama. *Rev Arg Mastol* 2003; 22 (74): 9-23.
11. Noblía C, Cresta Morgado C, González E, et al. Ganglio centinela en cáncer de mama. Actualización de resultados de protocolos de investigación del Instituto de Oncología Ángel H. Roffo. *Rev Arg Mastol* 2004; 23(80): 242-256.
12. Loza J, Coló J, Galich M, et al. Biopsia de ganglio centinela negativo sin linfadenectomía posterior en pacientes con cáncer de mama. Estudio observacional prospectivo. *Rev Arg Mastol* 2004; 23: 26-36.
13. Von Stecher F, Crimi G, Paesani F, et al. Experiencia en el estudio del ganglio centinela en cáncer de mama en CEMIC. *Rev Arg Mastol* 2010; 29(105): 276-285.
14. Rogers CE, Chatterjee S, Mahapatra TK, et al. Improved axillary staging with sentinel node biopsy. Abstract. 6th Nottingham Breast Cancer Conference, September 1999, Nottingham, UK.
15. Purushotham AD, Upponi S, Klevesath MB, et al. Morbidity after sentinel lymph node biopsy in primary breast cancer: results from a randomized controlled trial. *J Clin Oncol* 2005; 23: 4312-4321.
16. Reunión Nacional de Consenso de Biopsia de Ganglio Centinela en Cáncer de Mama. 2004. Buenos Aires. Argentina.
17. Cody HS, Fey J, Akhurst T, et al. Complementarity of blue dye and isotope in sentinel node localization for breast cancer: Univariate and multivariate analysis of 966 procedures. *Ann Surg Oncol* 2001; 8:13-19.
18. Nos C, Fréneaux P, Guilbert S, et al. Sentinel lymph node detection for breast cancer: Which patients are best suited for the patent blue dye only method of identification? *Ann Surg Oncol* 2001; 8: 438-443.
19. Rubio IT, Korourian S, Cowan C, et al. Use of touch preps for intraoperative diagnosis of sentinel lymph node metastases in breast cancer. *Ann Surg Oncol* 1988; 5: 689-694.
20. Chicken DW, Kocjan G, Falzon M, et al. Intraoperative touch imprint cytology for the diagnosis of sentinel lymph node metastases in breast cancer. *Br J Surg* 2006; 93: 572-576.
21. Tew K, Irwing L, Matthews A. Meta-analysis of sentinel node imprint cytology in breast cancer. *Br J Surg* 2005; 92: 1068-1080.
22. Cox CE, Kiluk JV, Riker AI, et al. Significance of sentinel lymph node micrometastases in human breast cancer. *J Am Coll Surg* 2008; 261-8.
23. Viale G, Maiorano E, Pruner G, et al. Predicting the risk for additional axillary metastases in patients with breast carcinoma and positive sentinel lymph node biopsy. *Ann Surg* 2005; 241(2): 319-325.
24. Houvenaeghel, et al. Micrometastases in sentinel lymph node in a multicentric study: Predictive factors of non sentinel lymph node involvement. *J Clin Oncol* 2006; 24: 1814-1822.
25. Tan LK, Giri D, Hummer AJ, et al. Occult axillary node metastases in breast cancer are prognostically significant: Results in 368 node-negative patients with 20 years follow up. *J Clin Oncol* 2008; 26(11): 1803-1809.
26. De Boer M, van Deurzen CH, van Dijck JA, et al. Micrometastases or isolated tumor cells and the outcome of breast cancer. *N Engl J Med* 2009; 361(7): 653-663.
27. Hansen NM, Grube B, Ye X, et al. Impact of micrometastases in the sentinel node of patients with invasive breast cancer. *J Clin Oncol* 2009; 27(18): 4679-4684.
28. Krag DN, Anderson SJ, Julian TB, et al. Primary outcome results of NSABP B-32, a randomized phase III clinical trial to compare sentinel node resection (SNR) to conventional axillary dissection (AD) in clinically node-negative breast cancer patients. *Journal of Clinical Oncology, 2010 ASCO Annual Meeting Proceedings (Post-Meeting Edition). Vol 28, No 18_suppl (June 20 Supplement), 2010: LBA505.*
29. Veronesi U, Viale G, Paganelli, et al. Sentinel lymph node biopsy in breast cancer: Ten-year results of a randomized controlled study. *Ann Surg* 2010; 251: 595-600.
30. Cote R, Giuliano A, Hawes D, et al. ACOSOG Z0010: A multicenter prognostic study of sentinel node (SN) and bone marrow (BM) micrometastases in women with clinical T1/T2 N0 M0 breast cancer. *Journal of Clinical Oncology, 2010 ASCO Annual Meeting Proceedings (Post-Meeting Edition). Vol 28, No 18_suppl*

- (June 20 Supplement), 2010: CRA504.
31. Galimberti V, et al. Axillary dissection vs. axillary no dissection in patients with sentinel node micrometastasis (IBCSG 23-01): a phase III randomised controlled trial. *Lancet Oncol* 2013; 14: 297-305.
 32. Giuliano A, et al. Axillary dissection vs no axillary dissection in women with invasive breast cancer and sentinel node metastasis. *JAMA* 2011; 305(6): 569.
 33. Van der Ploeg I, Nieweg OE, van Rijk RA, et al. Axillary recurrence after a tumor-negative sentinel node biopsy in breast cancer patients: A systematic review and meta-analysis of the literature. *Eur J Surg Oncol* 2008; 34(12): 1277-1284.

DEBATE

Dra. Noblía: Lindísimo el trabajo; quería hacer unas preguntas. Ya que ustedes usan el método combinado, ¿qué porcentaje tuvieron de reacciones alérgicas al azul patente, tuvieron tatuajes en la mama? Nosotros tenemos tatuajes azules que duran hasta 1 año aproximadamente. Mi duda es la siguiente, siempre con el tema del ganglio centinela, evidentemente según todos los trabajos que uno lee y la experiencia personal, si uno utiliza los dos métodos es lo mejor, pero si el azul patente produce realmente a veces reacciones alérgicas y sobre todo tatuaje, ¿no sería bueno empezar a hacer exclusivamente el método radioisotópico? Quería ver cuál era su opinión. La otra pregunta es (lo pregunto porque es muy interesante en la casuística), ¿si ustedes encuentran más ganglios azules que los ganglios que canta el radioisótopo?, porque cuando se hace con el método combinado, de repente se encuentran ganglios azules que no ha captado el radioisótopo.

Dr. Conde: Con respecto a las reacciones adversas, obviamente tenemos las mismas de tatuajes y algunas reacciones alérgicas, pero pocas. En este momento no estoy seguido en el hospital, pero creo que no hay tanta incidencia porque bajamos también la dosis del azul patente, empezamos con 2 o 3 cm³, ahora se está usando 1 o 2 cm³, eso bajó muchísimo la inci-

dencia de efectos adversos. Con respecto a la técnica combinada, seguramente con el *gamma probe* va a haber menos complicaciones de este tipo, pero el *gamma probe* permite la localización del ganglio, y lo que tiene de bueno el azul es la identificación del ganglio; o sea, se combinan los dos para utilizarlos como método, entonces obviamente va a haber mejores resultados, pero no quita que se puedan utilizar los dos métodos por separado. No me acuerdo la última pregunta.

Dra. Noblía: Si había encontrado más ganglios teñidos de azul.

Dr. Conde: La verdad para contestárselo correctamente, no se lo puedo decir.

Dr. Allemand: Una aclaración, como participante del trabajo y para responder la pregunta de la Dra. Noblía. La historia es así, reacciones alérgicas locales tipo necrosis en la piel, no tuvimos nunca. Sí lo que tuvimos es algunas pacientes que realmente tenían verdaderos tatuajes que generaban mucho miedo, pero en realidad después uno se da cuenta que no pasaba nada. Al principio iban a terapia pero después sabíamos que no pasaba nada. Con relación al uso combinado, coincido con la Dra. Noblía, uno en la práctica individual lo puede hacer si ya tiene experiencia con coloide solamente. Lo que pasa es que cuando uno tiene gente en entrenamiento lo ideal es utilizar el azul porque anatómicamente la disección y la búsqueda de azul es ideal para aprender a efectuar la biopsia de centinela. En realidad la sonda *probe* se maneja secundariamente una vez que uno ha visto diseccionado el aferente. Creo que para seguir entrenando al personal del hospital hay que seguir utilizando las dos técnicas, sabiendo que el tatuaje puede durar 1 año. Se puede justificar una dosis muy baja.

Dr. Núñez De Perro: No se olviden que estamos en un hospital público, y a veces no hay tecnecio. Si no hubiera nadie capacitado para manejarse con azul, se acabó.

Dr. Barbera: Entre las reacciones adversas

más preocupantes está el *shock* anafiláctico. Sé que el Dr. Coló ha tenido experiencia en eso y me gustaría que haga un comentario.

Dr. Coló: Nosotros sobre 1.600 pacientes tuvimos 6 reacciones alérgicas, de las cuales 4 casos fueron reacciones alérgicas leves que se solucionaron solamente con tratamiento. Hubo 2 pacientes con *shock* hipovolémico y *shock* anafiláctico grave; hubo uno con paro cardio-respiratorio. Hay que tenerlo presente, generalmente cuando uno inyecta a la paciente en seguida no ocurre, la reacción alérgica a veces tarda 5 a 10 minutos; entonces, uno está operando a la paciente y no ve nada más que el campo que está operando y se da cuenta de la reacción alérgica cuando descubre a la paciente. Son lesiones celestes, se ven bien en la piel, son máculas sobreelevadas en la zona de mama y en un lugar donde uno las encuentra frecuentemente es en la vulva, no me pregunten el por qué, pero generalmente la vulva aparece teñida de color celeste, la explicación no la conozco. Creo que hay que tenerlo presente y el primero

que se da cuenta de esto es el anesthesiólogo que nota la hipotensión de la paciente.

Dr. Barbera: También es una cuestión de tiempos.

Dr. Coló: Sí, están descriptos en general en dos tiempos los *shock* anafilácticos. Si bien la cirugía del ganglio centinela es una cirugía ambulatoria, las pacientes que tienen reacciones alérgicas deben permanecer internadas 24 horas, porque (si bien nosotros no los hemos tenido) existe la reacción bifásica. Puede aparecer dentro de las 24 horas una segunda reacción alérgica.

Dra. Paiz: ¿Con patente o tiosulfato las reacciones alérgicas no tienen diferencias?

Dr. Coló: Es exactamente lo mismo. Nosotros hemos tenido una necrosis en la areola por inyección del colorante, creo que coincidió el lugar de inyección del tecnecio y el colorante. Lo ideal sería elegir dos lugares distintos, uno para la inyección del tecnecio y otro para el colorante. Creo que la asociación del tecnecio y el colorante no es buena.